

Retinopatia da Prematuridade

*Autoria: Conselho Brasileiro de Oftalmologia
Sociedade Brasileira de Pediatria*

Elaboração Final: 4 de julho de 2011

Participantes: Zin A, Uno F, Sociedade Brasileira de Retina
e Vítreo Sociedade Brasileira de Oftalmologia
Pediátrica

O Projeto Diretrizes, iniciativa conjunta da Associação Médica Brasileira e Conselho Federal de Medicina, tem por objetivo conciliar informações da área médica a fim de padronizar condutas que auxiliem o raciocínio e a tomada de decisão do médico. As informações contidas neste projeto devem ser submetidas à avaliação e à crítica do médico, responsável pela conduta a ser seguida, frente à realidade e ao estado clínico de cada paciente.

DESCRIÇÃO DO MÉTODO DE COLETA DE EVIDÊNCIA:

A revisão bibliográfica de artigos científicos dessa diretriz foi realizada na base de dados MEDLINE, Cochrane e SciELO. A busca de evidências partiu de cenários clínicos reais, e utilizou palavras-chaves (MeSH terms) agrupadas nas seguintes sintaxes: (Retinopathy of Prematurity OR Fibroplasia, Retrolental), Vision Screening, Ophthalmoscopy, Telemedicine, Muscarinic Antagonists, Mydriatics, Cryotherapy, Light Coagulation.

GRAU DE RECOMENDAÇÃO E FORÇA DE EVIDÊNCIA:

- A:** Estudos experimentais ou observacionais de melhor consistência.
- B:** Estudos experimentais ou observacionais de menor consistência.
- C:** Relatos de casos (estudos não controlados).
- D:** Opinião desprovida de avaliação crítica, baseada em consensos, estudos fisiológicos ou modelos animais.

OBJETIVO:

Reavaliar questões pontuais nos métodos de exame, diagnóstico e tratamento da retinopatia da prematuridade, decorrentes da prática clínica, baseadas em evidências.

CONFLITO DE INTERESSE:

Nenhum conflito de interesse declarado.

INTRODUÇÃO

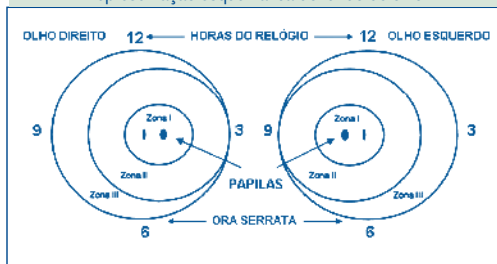
A retinopatia da prematuridade (ROP) é uma doença vasoproliferativa secundária à inadequada vascularização da retina imatura dos recém-nascidos prematuros, que pode levar a cegueira ou a severas sequelas visuais. É uma das principais causas de cegueira prevenível na infância, estimando-se que 2/3 das 50.000 crianças cegas em todo o mundo vivem na América Latina. A proporção de cegueira causada pela ROP é muito influenciada pelo nível de cuidados neonatais (disponibilidade de recursos humanos, equipamentos, acesso e qualidade de atendimento), assim como pela existência de programas de triagem e tratamento. Por conseguinte, existe uma grande variabilidade de ocorrência da doença em países desenvolvidos e em desenvolvimento¹⁻³(B).

A Classificação Internacional da ROP (ICROP) definiu a doença de acordo com sua gravidade (estadiamentos 1-5), localização (zonas I-II-III) e extensão em horas (1-12 h), com ou sem doença “plus” (dilatação arteriolar e tortuosidade venosa), cuja presença seria um indicador de atividade da doença. Mais recentemente foi publicada uma atualização dessa classificação (ICROP-revisited), sendo reconhecida uma forma mais grave afetando o pólo posterior (zona I e II), conhecida como doença pré-limiar (Figura 1 e Tabela 1)⁴⁻⁶(D).

A ICROP definiu a doença limiar pela presença de ROP estágio 3, localizado nas zonas I ou II com extensão de pelo menos 5 horas contínuas ou 8 horas intercaladas e com identificação da dilatação arteriolar e venosa conhecida como doença “plus”. A significância clínica da doença limiar é que se o prematuro não for tratado neste momento terá chance de desenvolver complicações e resultados anatômicos e funcionais ruins em 50% dos casos. O tratamento da doença limiar está associado a uma redução de 41% da ocorrência de pregas tracionais retinianas ou descolamento da retina e uma redução de 19% a 24% na incidência de cegueira quando avaliados nos cinco a 15 anos subsequentes⁷⁻⁹(A). Contudo, apesar da disponibilidade do tratamento e de seu benefício indiscutível, mais de 40% das crianças permanecem com acuidade visual (AV) < 20/200 no olho tratado.

Figura 1

Representação esquemática do fundo de olho



As unidades neonatais para cuidados intensivos aos prematuros têm reconhecido a necessidade da presença do oftalmologista especializado para o exame das crianças de alto risco. Deve-se salientar que nem todo oftalmologista acumula experiência em examinar ou tratar as pequenas crianças prematuras. Mesmo entre os oftalmologistas a ROP é um tema bastante específico e poucos acumulam conhecimentos e experiência

suficientes para uma efetiva avaliação ocular, indicação de tratamento e o seguimento da doença. Como regra geral, as unidades para cuidados intensivos devem estar preparadas para prover condições adequadas, coordenar, treinar, tratar adequadamente ou transferir em tempo hábil os pacientes selecionados para uma especializada avaliação e tratamento se necessário¹⁰(A).

1. QUANDO REALIZAR O PRIMEIRO EXAME OCULAR NO RECÉM NASCIDO PRÉ-TERMO? QUAIS SÃO OS CRITÉRIOS PARA A INDICAÇÃO DOS EXAMES SUBSEQUENTES?

Em termos gerais, o objetivo da avaliação ocular do recém nascido pré-termo é detectar adequadamente o maior número de casos possíveis com indicação de tratamento, e simultaneamente minimizar o número de exames desnecessários^{11,12}(B). Podemos enumerar importantes conceitos da história natural da doença, que são fundamentais

Tabela 1

Classificação da Retinopatia da Prematuridade	
Estágio 1	Linha branca e plana que separa a retina vascular da avascular
Estágio 2	Crista elevada entre a retina vascular e avascular
Estágio 3	Proliferação fibrovascular a partir da crista elevada
Estágio 4	Descolamento de retina parcial (4a, macula colada; 4b, macula descolada)
Estágio 5	Descolamento total de retina
Doença Limiar	Estágio 3, em zona I ou II, com pelo menos 5 horas de extensão contínuas ou 8 horas intercaladas, na presença de doença "plus" (definida dilatação arterial e venosa)
Doença Pré-limiar tipo 1	Qualquer estágio em zona I com "plus"; ou estágio 3 em zona I sem "plus"; ou estágio 2 ou 3 em zona II com "plus"
Doença Pré-limiar tipo 2	Estágio 1 ou 2 em zona I sem "plus"; ou estágio 3 em zona 2 sem "plus"

para a elaboração do esquema de avaliação e tratamento da retinopatia da prematuridade: quanto menor a idade gestacional (IG) maior será o tempo para o aparecimento dos sinais oftalmoscópicos da ROP; os sinais oftalmoscópicos das fases agudas da doença geralmente começam entre a 32^a e 44^a semana; a doença é muito rara antes da 31^a semana, e o estágio 3 geralmente ocorre entre a 34^a e 42^a semana; quando os sinais retinianos começam após a 36^a semana, raramente evoluem para ROP severa^{13,14}(A)¹⁵⁻¹⁸(D).

Crianças prematuras que nascem mais precocemente demoram mais tempo para desenvolver a retinopatia do que as crianças que nascem mais tardiamente, entretanto considerando a idade gestacional em números reais, as crianças nascidas mais precocemente desenvolvem a doença mais cedo do que as nascidas mais tarde^{13,14}(A)¹²(B). Entretanto, nos países com alto índice de desenvolvimento, as características das crianças prematuras que desenvolvem as formas graves da ROP diferem daquelas que são afetadas nos países menos desenvolvidos, apontando a interação dos cuidados neonatais, índice de sobrevivência e variações nas formas de avaliação e seguimento ocular, como responsáveis pelas diferenças nos índices de cegueira na infância²(B). Portanto existe uma complexa relação entre o grau de imaturidade e os eventos que ocorrem nas primeiras semanas de vida extra-uterina, e não podemos fixar isoladamente a idade gestacional como critério único para a realização do primeiro exame ocular nos RN pré-termo¹⁹(B). Considerando a IG e a idade cronológica (IC), recomenda-se que o primeiro exame deva ser realizado entre a 31^a e 33^a semana de IG ou entre a 4^a e 6^a semana de vida^{10,20}(A).

O agendamento dos exames subsequentes deverá ser determinado pelos achados do primeiro exame. Se a vascularização já estiver completa (retina madura), o seguimento deverá ser após seis meses para a avaliação do desenvolvimento visual funcional, estrabismo, nistagmo ou ametropias; os prematuros apresentam 46% de chance de apresentarem alguma dessas alterações oftalmológicas²¹(B). Quando a vascularização não estiver completa (retina imatura) ou apresentar algum sinal de ROP < pré-limiar, a avaliação deverá ser a cada duas semanas até a regressão completa dos sinais. Retina imatura com sinais oftalmoscópicos abrangendo a zona I, os exames devem ser semanais; ROP pré-limiar tipo 2: exames 3-7 dias; ROP pré-limiar tipo 1 e limiar: tratamento em até 72 horas^{9,10}(A).

Recomendação

O exame ocular inicial deve ser realizado entre a 31^a e 33^a semana de idade gestacional ou entre a 4^a e 6^a semana de vida. A indicação dos exames subsequentes deverá ser determinada pelos achados do primeiro exame.

2. A TÉCNICA DE OFTALMOSCOPIA INDIRETA TAMBÉM CONHECIDA COMO MAPEAMENTO DE RETINA É MELHOR QUE A OFTALMOSCOPIA DIRETA PARA O EXAME OCULAR DO PREMATURO? QUAL É A UTILIDADE DO DIAGNÓSTICO POR IMAGEM COM A TELEMEDICINA?

Desde 1984, quando foi publicada a classificação internacional da retinopatia da prematuridade, o termo clássico, fibroplasia retrolental se tornou inapropriado para descrever as alterações das fases agudas da doença, pelo fato de relatar apenas as lesões cicatriciais tardias que envolvem os olhos das crianças mais severamente acometidas.

tidas. Esta classificação só foi possível com a evolução e melhora das técnicas oftalmoscópicas baseada na oftalmoscopia binocular indireta, que permitiu o estudo de todos os estágios, principalmente das fases precoces ativas da ROP. A maioria dos achados significantes está presentes na periferia da retina, os quais requerem o uso do oftalmoscópio indireto e da depressão escleral tanto para o diagnóstico quanto para o tratamento dos prematuros. Portanto, há mais de 25 anos, todas as publicações cientificamente relevantes padronizam e reconhecem a oftalmoscopia indireta como o exame padrão na propedêutica da ROP¹⁰(A)²²(B)²³(D).

A literatura contemporânea oferece raros trabalhos específicos sobre a utilização da oftalmoscopia direta no diagnóstico da ROP; incluem publicações sobre a triagem de crianças prematuras, geralmente em centros afastados, e comparam os achados oftalmoscópicos entre médicos oftalmologistas e paramédicos na detecção de alterações confinadas ao pólo posterior do exame de fundo de olho. Essas publicações relatam uma baixa sensibilidade e especificidade com a oftalmoscopia direta, concluindo que esta técnica não seja recomendada como rotina para o diagnóstico de ROP²⁴(B).

Estudos mais recentes avaliando a utilidade da telemedicina pelo diagnóstico por imagem têm mostrado uma alta sensibilidade e especificidade no diagnóstico da ROP, onde médicos ou paramédicos bem treinados fotografam vários campos retinianos, determinados por protocolos específicos, e enviam as fotografias digitais capturadas com retinógrafos portáteis especiais (RetCam), para os centros especializados em diagnóstico. A análise da comparação da precisão diagnóstica por telemedicina quando realiza-

da entre especialistas e não especialistas concluiu que a média de sensibilidade e especificidade é menor entre os não especialistas. Entretanto a comparação entre as imagens oftalmoscópicas capturadas pelos recursos da telemedicina em relação à oftalmoscopia indireta mostra uma baixa sensibilidade (60%) em detectar as formas moderadas da doença na periferia retiniana. A sensibilidade é maior para as formas mais severas da doença, e, portanto recomenda-se que a imagem digital deva ser utilizada como coadjuvante e não substituída da oftalmoscopia binocular indireta²⁵⁻²⁷(A)²⁸(B).

Recomendação

A técnica de oftalmoscopia binocular indireta, incluindo a depressão escleral, é indispensável para a avaliação adequada de todas as fases da retinopatia da prematuridade e os recursos oferecidos pela telemedicina não substituem esta propedêutica. A técnica de oftalmoscopia direta não é adequada para o exame ocular da criança prematura.

3. O USO DE MIDRIÁTICOS ASSOCIADOS (CICLOPENTOLATO E FENILEFRINA OU TROPICAMIDA E FENILEFRINA) OFERECE MELHOR MIDRIASE E É MAIS SEGURO QUE O USO DE MIDRIÁTICOS ISOLADOS (CICLOPENTOLATO, FENILEFRINA E A TROPICAMIDA) PARA O EXAME DE PREMATUROS?

O esquema de dilatação pupilar ideal deve proporcionar uma midríase máxima e o mínimo de efeitos colaterais. A magnitude da dilatação depende da ação das drogas que agem sobre o músculo esfíncter da pupila, controlado pelos nervos parassimpáticos, e do músculo dilatador da pupila, controlado pelos simpáticos. A tropicamida é um antagonista do parassimpático

(anticolinérgico) e a fenilefrina é um agonista dos nervos simpáticos e são frequentemente utilizados nos exames diagnósticos que necessitam da dilatação pupilar. O ciclopentolato é também um fármaco anticolinérgico, derivado sintético da atropina, que bloqueia os receptores muscarínicos da acetilcolina provocando a paralisia do músculo esfíncter da pupila e do músculo ciliar. Portanto um efeito sinérgico seria obtido com drogas que atuam no músculo esfíncter da pupila (tropicamida/ciclopentolato) associadas com as que atuam no músculo dilatador da pupila (fenilefrina)²⁹(B).

Em relação aos efeitos adversos, podemos citar várias complicações associadas à absorção sistêmica dos midriáticos. Os anticolinérgicos, em doses tóxicas podem levar a confusão mental, agitação, ataxia, alucinações, febre, rubor facial, boca seca, *rash* cutâneo, distensão abdominal, astenia, cansaço, taquicardia e retenção urinária. A fenilefrina está mais associada aos efeitos adversos sobre o sistema cardiovascular, como o aumento da frequência cardíaca e da pressão arterial, que aumenta o risco de hemorragias cerebrais em recém nascidos pré-termo³⁰⁻³²(B).

A segurança para a utilização clínica dos midriáticos está diretamente relacionada ao tipo de fármaco e a sua dosagem. Em crianças pré-termo, o efeito midriático da associação ciclopentolato 0,5% e fenilefrina 2,5%, é igual tanto quando usado em gotas convencionais ou em microgotas, mas a dose total em microgotas é 5 vezes menor do que a dose em gotas convencionais, recomendando-se também enxugar o excesso de colírio e se possível ocluir o ducto nasolacrimal para a redução da absorção sistêmica da droga³³(B).

Em recém nascidos de termo, após 30 minutos da instilação de midriáticos isolados ou associados, não existe diferença significativa da dilatação pupilar, mas após 60 minutos o poder midriático da tropicamida isolada é menor do que os outros midriáticos isolados ou associados. O diâmetro pupilar ³ 6 mm é suficiente para a avaliação da periferia retiniana na propeidética da ROP, e este resultado pode ser conseguido tanto com o uso isolado ou associado dos midriáticos, entretanto para minimizar as reações adversas e obter uma melhor dilatação pupilar, devemos evitar o uso de midriáticos isolados na intenção de reduzir a dose tóxica, e preferir as associações de fármacos que atuam sinergicamente nos músculos pupilares. A tropicamida associada à fenilefrina, em dose simples, dupla ou tripla, produz um efeito midriático mais amplo do que a tropicamida isolada, mas inferior ao esquema tropicamida, fenilefrina e ciclopentolato. O ciclopentolato inicialmente não produz um bom efeito midriático, mas é o que mantém a dilatação por um período mais prolongado³⁰⁻³⁴(B)³⁵(D).

Recomendação

O esquema ideal para a dilatação pupilar no exame do prematuro aconselha a utilização de microgotas de colírios associados, 40 minutos antes do exame: fenilefrina 2,5% associada a tropicamida 0,5% ou ciclopentolato 0,5% ou 1%, por uma ou duas vezes em intervalos de 5 minutos. Se a criança apresenta sintomas neurológicos ou febre recente deve-se evitar o uso de anticolinérgicos.

4. O TRATAMENTO PRECOCE INDICADO NOS CASOS DE ROP PRÉ-LIMIAR TIPO 1 (PRÉ-LIMIAR DE ALTO RISCO), EM RELAÇÃO AO TRATAMENTO TRADICIONAL (ROP LIMIAR) REDUZ A TAXA DE SEQUELAS?

A denominada “doença limiar” é definida pela presença de ROP no estágio 3, localizada nas zonas I ou II com extensão de pelo menos 5 horas contínuas ou 8 horas intercaladas e com definida dilatação arteriolar e venosa conhecida como “doença plus”. A significância clínica da doença limiar é que se o prematuro não for tratado neste momento terá chance de desenvolver complicações e resultados anatômicos e funcionais ruins em 50% dos casos. O tratamento tradicional consiste na destruição de toda a retina avascular com a fotocoagulação transpupilar ou a crioterapia transescleral^{10,36}(A)^{22,37}(B). São considerados resultados desfavoráveis os descolamentos de retina envolvendo o pólo posterior, as pregas retinianas envolvendo a região macular e as massas fibróticas retroleitais¹⁰(A). O tratamento da doença limiar está associado a uma redução de 41% da ocorrência de pregas tracionais retinianas ou descolamento da retina e uma redução de 19% a 24% na incidência de cegueira quando avaliados nos cinco e 15 anos subsequentes. Contudo, apesar da disponibilidade do tratamento e de seu benefício indiscutível, mais de 40% das crianças permanecem com acuidade visual < 20/200 no olho tratado^{9,10}(A).

Uma forma mais agressiva da ROP é denominada “doença pré-limiar” e tem sido notada com maior frequência em crianças ultraprematuras (IG < 26 semanas e peso < 750 g), classificada em pré-limiar tipo 1 e 2²¹(B)³⁸(C).

O tipo 1 inclui:

1. Qualquer estágio de ROP na zona I com doença *plus*
2. ROP estágio 3 na zona I sem doença *plus*
3. ROP estágio 2 ou 3 na zona II com doença *plus*

O tipo 2 inclui:

1. ROP estágio 1 ou 2 na zona I sem doença *plus* ou
2. ROP estágio 3 na zona II sem doença *plus*

O tratamento da ROP em fase pré-limiar é conhecido como tratamento precoce e deve ser realizado apenas na doença pré-limiar do tipo 1, que quando comparado ao tratamento convencional, reduz o risco de baixa visual severa de 19,5% para 14,5% (P=0,01) e de dano estrutural ao olho de 15,6% para 9,1% (P<0,001)³⁹(A). O exame e o tratamento destas crianças geralmente são mais complicados pela dificuldade no exame oftalmoscópico devido à presença da vasculatura fetal persistente e da túnica vasculosa lentis. Em adição, a neovascularização na zona I pode ser facilmente despercebida devido ao seu crescimento no plano retiniano sem a formação da crista fibrovascular. O tratamento completo com laser geralmente não é possível em uma única sessão, e outras aplicações podem ser necessárias. Essa população de crianças, apesar do apropriado tratamento com laser apresenta persistente atividade vascular e alto índice de evolução com descolamento de retina^{38,40}(C).

Para o grupo pré-limiar do tipo 2 não existe qualquer vantagem porque 52% dos casos apresentam regressão espontânea sem tratamento, mas sempre devem ser monitorados adequadamente na medida em que podem evoluir para a doença pré-limiar tipo 1³⁹(A).

Recomendação

O tratamento precoce está indicado na doença pré-limiar do tipo 1 e geralmente necessita de múltiplas sessões devido às dificuldades impostas pelas alterações de transparência de

meios e pela dificuldade do reconhecimento de neovasos no plano retiniano. Para o grupo pré-limiar do tipo 2 não está indicado o tratamento precoce, mas devem ser monitorados rigorosamente porque podem evoluir para a doença pré-limiar tipo 1.

5. EXISTE ALGUMA VANTAGEM DO TRATAMENTO POR FOTOCOAGULAÇÃO RETINIANA EM RELAÇÃO AO TRATAMENTO POR CRIOTERAPIA PARA A RETINOPATIA DA PREMATURIDADE?

Tanto a crioterapia transescleral como a fotocoagulação transpupilar tem sido comprovadamente efetivas no tratamento da ROP limiar, entretanto, apesar da evidente redução dos resultados desfavoráveis entre as duas técnicas, em longo prazo, a fotocoagulação tem mostrado evidências de melhor prognóstico anatômico e visual. Ambas as técnicas são formas de terapia ablativa da retina isquêmica, mas diferem em relação ao tipo de dano tecidual; a crioterapia afeta a retina, coróide e a esclera, enquanto a fotocoagulação provoca lesões apenas na retina e coróide, diferindo na forma do processo cicatricial. As principais evidências a favor da fotocoagulação em relação à crioterapia, mostram uma melhor qualidade da acuidade visual final, menor taxa de miopia e menor distorção anatômica com uma menor casuística de lesões maculares e retrações do disco óptico⁴¹(A)^{37,42,43}(B).

As potenciais complicações relacionadas ao tratamento da ROP estão diretamente ligadas às técnicas dos procedimentos, ao tipo de anestesia e ao grau de imaturidade (tabelas 2, 3 e 4)³⁶(A)⁴⁴(B)⁴⁵(C).

Recomendação

○ tratamento ablativo da retina isquêmica pela fotocoagulação mostra uma melhor quali-

dade da acuidade visual final, menor taxa de miopia e menor distorção anatômica com uma menor casuística de lesões maculares e retrações do disco óptico em relação a crioterapia.

6. EXISTE VANTAGEM NA ABORDAGEM CIRÚRGICA PARA OS ESTÁGIOS 4 E 5 DA RETINOPATIA DA PREMATURIDADE EM RELAÇÃO À CONDUTA CONSERVADORA?

Tabela 2

Potenciais complicações relacionadas à crioterapia para o tratamento da ROP

Dor

Quemose e hiperemia conjuntival

Hematoma e laceração conjuntival

Laceração ou avulsão muscular

Edema periorbital

Hemorragia retiniana, pré-retiniana ou vítrea

Efusão de coróide

Lesão de parede orbital

Perfuração do globo ocular

Crioterapia inadvertida do nervo óptico

Elevação da pressão ocular e oclusão da artéria central da retina

Formação de membrana epi-retiniana

Mobilização de pigmentos e cicatriz macular

Ambliopia oclusiva

Miopia

Pregas maculares e tração do disco óptico

Descolamento de retina

Tabela 3

Potenciais complicações relacionadas a fotocoagulação transpupilar para o tratamento da ROP

Dor

Queimadura corneana, íris ou cristalino

Hemorragia retiniana, pré-retiniana ou vítrea

Hemorragia de coróide

Fotocoagulação inadvertida da fóvea

Formação de membrana epi-retiniana

Membrana neovascular sub-retiniana

Miopia

Pregas maculares e tração do disco óptico

Descolamento de retina

Tabela 4

Potenciais complicações da anestesia (local ou geral)

Proptose

Cianose

Bradicardia ou arritmia

Hipotensão ou hipertensão transitória

Hipoxemia

Parada respiratória transitória

Aspiração endotraqueal

Convulsões

Morte

O tratamento para o descolamento de retina em olhos com retinopatia da prematuridade ainda hoje permanece como um desafio; no difícil trajeto histórico do tratamento cirúrgico, que incluem as técnicas de vitrectomia a

“céu aberto”, introflexão escleral, vitrectomia fechada e lensectomia com ou sem introflexão escleral e mais recentemente, e com boas evidências, a vitrectomia fechada com a preservação do cristalino, não existe ainda um consenso definitivo sobre o momento e a técnica mais adequada para o tratamento desses casos^{46,47}(B)^{48,49}(C).

Apesar dos resultados favoráveis do tratamento com a fotocoagulação em casos de ROP pré-limiar e limiar, 12% a 30% dos casos evoluem com descolamento de retina. Portanto é de fundamental importância, além do tratamento com a fotocoagulação, o valor dos métodos e a padronização dos critérios de seguimento, indispensáveis na detecção do descolamento de retina antes do envolvimento macular. Observa-se uma grande diferença no resultado funcional relacionada ao tratamento cirúrgico entre os casos com a mácula colada (estágio 4-A) e a mácula descolada (4-B ou 5). Os resultados positivos do tratamento cirúrgico em olhos com descolamento de retina com envolvimento macular raramente ultrapassam uma visão melhor que 20/400³⁹(A)^{38,40,50}(C).

A tração vítreo-retiniana começa a partir da crista fibrovascular localizada no limite entre a retina vascular e avascular, local onde se inicia o descolamento de retina. As crianças que apresentam o estágio 4-A tem nesta fase a oportunidade única de serem tratadas cirurgicamente com a preservação da mácula, interrompendo o processo destrutivo, acarretando em um melhor prognóstico visual. A técnica mais recomendada é a vitrectomia via *pars plicata* com a preservação do cristalino, que mostra várias evidências favoráveis em relação à história natural e as outras técnicas cirúrgicas^{51,52}(B)^{53,54}(C).

Enumeramos a seguir as principais vantagens e desvantagens das principais opções de tratamento para o estágio ROP-4, que incluem a introflexão escleral e a vitrectomia via *pars plana* (plicata) com a preservação do cristalino⁵²(B)^{55,56}(C):

1. Características da introflexão escleral:
 - a. Sucesso anatômico de 70%
 - b. Alivia parcialmente a tração vítrea
 - c. Necessita de uma segunda intervenção para cortar a faixa circular para permitir o crescimento ocular
 - d. Induz a anisometropia (alta miopia/ambliopia)
 - e. Póbles resultados funcionais
2. Características da Vitrectomia Via *Pars Plicata*
 - a. Sucesso anatômico > 85%
 - b. Manutenção do cristalino
 - c. Redução da tração vítrea interrompendo o mecanismo patológico que leva ao estágio 4B e 5
 - d. Não induz a anisometropia/ambliopia
 - e. Bons resultados funcionais

Para os olhos que evoluem com descolamento total da retina (ROP-5) e são tratados cirurgicamente, em longo prazo, geralmente mostram um pobre resultado anatômico e funcional. Os casos são tecnicamente desafiadores, a curva de aprendizado é longa e difícil, uma

simples rotura iatrogênica significa a falha total; a restauração total do descolamento de retina e a anatomia normal do pólo posterior raramente são conseguidas. Comorbidades neurológicas podem limitar a visão mesmo em casos de sucesso anatômico⁴⁷(B)⁵⁷(C). No entanto, a história natural dos casos não tratados de ROP-5 é extremamente pobre, resultando como regra, a falta de percepção luminosa. Os casos com indicação cirúrgica, por qualquer técnica, podem apresentar basicamente duas conformações do “funil” de descolamento de retina: aberto anterior e posteriormente ou aberto anterior e fechado posteriormente, tendo melhor prognóstico os de conformação aberto-aberto⁵⁷(C). Para crianças em crescimento, um resultado anatômico positivo, mesmo com resultado funcional do tipo visão subnormal, são muito melhores que a falta de percepção luminosa, proporcionando algum desenvolvimento visual e permitindo com frequência uma visão para deambulação⁵⁸(D).

Recomendação

O melhor momento para a indicação do tratamento cirúrgico dos casos de ROP com descolamento de retina é no estágio 4-A, e deve ser realizado pela técnica de vitrectomia via *pars plicata*.

REFERÊNCIAS

1. Gilbert C, Rahi J, Eckstein M, O'Sullivan J, Foster A. Retinopathy of prematurity in middle-income countries. *Lancet* 1997;350:12-4.
2. Gilbert C, Fielder A, Gordillo L, Quinn G, Semiglia R, Visintin P, et al. Characteristics of infants with severe retinopathy of prematurity in countries with low, moderate, and high levels of development: implications for screening programs. *Pediatrics* 2005;115:518-25.
3. Darlow BA, Hutchinson JL, Simpson JM, Henderson-Smart DJ, Donoghue DA, Evans NJ. Variation in rates of severe retinopathy of prematurity among neonatal intensive care units in the Australian and New Zealand Neonatal Network. *Br J Ophthalmol* 2005;89: 1592-6.
4. An international classification of retinopathy of prematurity. Prepared by and International Committee. *Br J Ophthalmol* 1984;68:690-7.
5. An international classification of retinopathy of prematurity. II. The classification of retinal detachment. The International Committee for the Classification of the Late Stages of Retinopathy of Prematurity. *Arch Ophthalmol* 1987;105:906-12.
6. The International Classification of Retinopathy of Prematurity revisited. International Committee for the Classification of Retinopathy of Prematurity. *Arch Ophthalmol* 2005;123:991-9.
7. Multicenter trial of cryotherapy for retinopathy of prematurity. 3 1/2-year outcome - structure and function. Cryotherapy for Retinopathy of Prematurity Cooperative Group. *Arch Ophthalmol* 1993;111:339-44.7.
8. Multicenter trial of cryotherapy for retinopathy of prematurity. Snellen visual acuity and structural outcome at 5 1/2 years after randomization. Cryotherapy for Retinopathy of Prematurity Cooperative Group. *Arch Ophthalmol* 1996; 114:417-24.
9. Palmer EA, Hardy RJ, Dobson V, Phelps DL, Quinn GE, Summers CG, et al. Cryotherapy for Retinopathy of Prematurity Cooperative Group. 15-year outcomes following threshold retinopathy of prematurity: final results from the multicenter trial of cryotherapy for retinopathy of prematurity. *Arch Ophthalmol* 2005;123:311-8.
10. Multicenter trial of cryotherapy for retinopathy of prematurity. Preliminary results. Cryotherapy for Retinopathy of Prematurity Cooperative Group. *Arch Ophthalmol* 1988;106:471-9.
11. Hutchinson AK, Saunders RA, O'Neil JW, Lovering A, Wilson ME. Timing of initial screening examinations for retinopathy of prematurity. *Arch Ophthalmol* 1998;116:608-12.
12. Chen HJ, Teng RJ, Tsou Yau KI, Yang CM. Optimal timing of retina examinations for premature infants. *J Formos Med Assoc* 1998;97:552-6.

13. Holmström G, el Azazi M, Jacobson L, Lennerstrand G. A population based, prospective study of the development of ROP in prematurely born children in the Stockholm area of Sweden. *Br J Ophthalmol* 1993;77:417-23.
14. Fielder AR, Shaw DE, Robinson J, Ng YK. Natural history of retinopathy of prematurity: a prospective study. *Eye (Lond)*. 1992;6:233-42.
15. Section on Ophthalmology American Academy of Pediatrics; American Academy of Ophthalmology; American Association for Pediatric Ophthalmology and Strabismus. Screening examination of premature infants for retinopathy of prematurity. *Pediatrics* 2006;117:572-6.
16. Retinopathy of prematurity: guidelines for screening and treatment. The report of a Joint Working Party of The Royal College of Ophthalmologists and the British Association of Perinatal Medicine. *Early Hum Dev* 1996;46:239-58.
17. Guidelines for screening examinations for retinopathy of prematurity. Canadian Association of Pediatric Ophthalmologists Ad Hoc Committee on Standards of Screening Examination for Retinopathy of Prematurity. *Can J Ophthalmol* 2000;35:251-2.
18. Grupo Retinopatia da Prematuridade Brasil. Relatório do I Workshop Retinopatia da Prematuridade. *Arq Bras Oftalmol* 2007;70:875-83.
19. Quinn GE, Johnson L, Abbasi S. Onset of retinopathy of prematurity as related to postnatal and postconceptional age. *Br J Ophthalmol* 1992;76:284-8.
20. Reynolds JD, Dobson V, Quinn GE, Fielder AR, Palmer EA, Saunders RA, et al. Evidence-based screening criteria for retinopathy of prematurity: natural history data from the CRYO-ROP and LIGHT-ROP studies. *Arch Ophthalmol* 2002;120:1470-6.
21. Schalijs-Delfos NE, de Graaf ME, Treffers WF, Engel J, Cats BP. Long term follow up of premature infants: detection of strabismus, amblyopia, and refractive errors. *Br J Ophthalmol* 2000;84:963-7.
22. Ng EY, Connolly BP, McNamara JA, Regillo CD, Vander JF, Tasman W. A comparison of laser photocoagulation with cryotherapy for threshold retinopathy of prematurity at 10 years: part 1. Visual function and structural outcome. *Ophthalmology* 2002;109:928-34.
23. Good WV. Screening for retinopathy of prematurity: no ophthalmologist required ? *Br J Ophthalmol* 2000;84:127-8.
24. Saunders RA, Donahue ML, Berland JE, Roberts EL, Von Powers B, Rust PF. Non-ophthalmologist screening for retinopathy of prematurity. *Br J Ophthalmol* 2000;84:130-4.
25. Murakami Y, Jain A, Silva RA, Lad EM, Gandhi J, Moshfeghi DM. Stanford University Network for Diagnosis of Retinopathy

- of Prematurity (SUNDRUP): 12-month experience with telemedicine screening. *Br J Ophthalmol* 2008;92:1456-60.
26. Williams SL, Wang L, Kane SA, Lee TC, Weissgold DJ, Berrocal AM, et al. Telemedical diagnosis of retinopathy of prematurity: accuracy of expert versus non-expert graders. *Br J Ophthalmol* 2010;94:351-6.
27. Dhaliwal C, Wright E, Graham C, McIntosh N, Fleck BW. Wide-field digital retinal imaging versus binocular indirect ophthalmoscopy for retinopathy of prematurity screening: a two-observer prospective, randomised comparison. *Br J Ophthalmol* 2009;93:355-9.
28. Lorenz B, Spasovska K, Elflein H, Schneider N. Wide-field digital imaging based telemedicine for screening for acute retinopathy of prematurity (ROP). Six-year results of a multicentre field study. *Graefes Arch Clin Exp Ophthalmol* 2009;247:1251-62.
29. Park JH, Lee YC, Lee SY. The comparison of mydriatic effect between two drugs of different mechanism. *Korean J Ophthalmol* 2009;23:40-2.
30. Chew C, Rahman RA, Shafie SM, Mohamad Z. Comparison of mydriatic regimens used in screening for retinopathy of prematurity in preterm infants with dark irides. *J Pediatr Ophthalmol Strabismus* 2005;42:166-73.
31. Wheatcroft S, Sharma A, McAllister J. Reduction in mydriatic drop size in premature infants. *Br J Ophthalmol* 1993;77:364-5.
32. Oğüt MS, Bozkurt N, Ozek E, Birgen H, Kazokoğlu H, Oğüt M. Effects and side effects of mydriatic eye-drops in neonates. *Eur J Ophthalmol* 1996;6:192-6.
33. Punyawattanaporn A, Tengtrisorn S, Sangsupawanich P. Pupil dilatation after single and triple doses of mydriatic agent in preterm infants. *J Med Assoc Thai* 2009;92:1458-62.
34. Eyeson-Annan ML, Hirst LW, Battistutta D, Green A. Comparative pupil dilation using phenylephrine alone or in combination with tropicamide. *Ophthalmology* 1998;105:726-32.
35. Merrill NL, Burge R. Effects of three mydriatic drug regimens on pupil size in rhesus (*Macaca mulatta*) and African green monkeys (*Chlorocebus aethiops*). *J Med Primatol* 2007;36:33-8.
36. McNamara JA, Tasman W, Brown GC, Federman JL. Laser photocoagulation for stage 3+ retinopathy of prematurity. *Ophthalmology* 1991;98:576-80.
37. Connolly BP, Ng EY, McNamara JA, Regillo CD, Vander JE, Tasman W. A comparison of laser photocoagulation with cryotherapy for threshold retinopathy of prematurity at 10 years: part 2. Refractive outcome. *Ophthalmology* 2002;109:936-41.
38. Drenser KA, Trese MT, Capone A Jr. Aggressive posterior retinopathy of prematurity. *Retina* 2010;30(4 Suppl): S37-40.

39. Early Treatment for Retinopathy of Prematurity Cooperative Group, Good WV, Hardy RJ, Dobson V, Palmer EA, Phelps DL, et al. Final visual acuity results in the early treatment for retinopathy of prematurity study. *Arch Ophthalmol* 2010;128:663-71.
40. Kychenthal A, Dorta P, Katz X. Zone I retinopathy of prematurity: clinical characteristics and treatment outcomes. *Retina* 2006;26(7 Suppl): S11-5.
41. Quinn GE, Dobson V, Siatkowski R, Hardy RJ, Kivlin J, Palmer EA, et al. Does cryotherapy affect refractive error? Results from treated versus control eyes in the cryotherapy for retinopathy of prematurity trial. *Ophthalmology* 2001;108:343-7.
42. Knight-Nanan DM, O'Keefe M. Refractive outcome in eyes with retinopathy of prematurity treated with cryotherapy or diode laser: 3 year follow up. *Br J Ophthalmol* 1996;80:998-1001.
43. McGregor ML, Wherley AJ, Fellows RR, Bremer DL, Rogers GL, Letson AD. A comparison of cryotherapy versus diode laser retinopexy in 100 consecutive infants treated for threshold retinopathy of prematurity. *J AAPOS* 1998;2:360-4.
44. Shalev B, Farr AK, Repka MX. Randomized comparison of diode laser photocoagulation versus cryotherapy for threshold retinopathy of prematurity: seven-year outcome. *Am J Ophthalmol* 2001;132:76-80.
45. Hartnett ME, McCole JR. Fibrovascular organization in the vitreous following laser for ROP: implications for prognosis. *Retina* 2006;26(7 Suppl):S24-31.
46. Quinn GE, Dobson V, Barr CC, Davis BR, Palmer EA, Robertson J, et al. Visual acuity of eyes after vitrectomy for retinopathy of prematurity: follow-up at 5 1/2 years. The Cryotherapy for Retinopathy of Prematurity Cooperative Group. *Ophthalmology* 1996;103:595-600.
47. Cusick M, Charles MK, Agrón E, Sangiovanni JP, Ferris FL 3rd, Charles S. Anatomical and visual results of vitreo-retinal surgery for stage 5 retinopathy of prematurity. *Retina* 2006;26:729-35.
48. Hubbard GB 3rd, Cherwick DH, Burian G. Lens-sparing vitrectomy for stage 4 retinopathy of prematurity. *Ophthalmology* 2004;111:2274-7.
49. Kychenthal A, Dorta P. 25-gauge lens-sparing vitrectomy for stage 4A retinopathy of prematurity. *Retina* 2008;28(3 Suppl):S65-8.
50. Prenner JL, Capone A Jr, Trese MT. Visual outcomes after lens-sparing vitrectomy for stage 4A retinopathy of prematurity. *Ophthalmology* 2004;111:2271-3.
51. Gilbert WS, Quinn GE, Dobson V, Reynolds J, Hardy RJ, Palmer EA. Partial retinal detachment at 3 months after threshold retinopathy of prematurity. Long-term structural and functional outcome. Multi-center Trial of Cryotherapy for Retinopathy of Prematurity Cooperative Group. *Arch Ophthalmol* 1996;114:1085-91.

52. Hartnett ME, Maguluri S, Thompson HW, McColm JR. Comparison of retinal outcomes after scleral buckle or lens-sparing vitrectomy for stage 4 retinopathy of prematurity. *Retina* 2004;24:753-7.
53. Nishina S, Yokoi T, Yokoi T, Kobayashi Y, Hiraoka M, Azuma N. Effect of early vitreous surgery for aggressive posterior retinopathy of prematurity detected by fundus fluorescein angiography. *Ophthalmology*. 2009;116:2442-7.
54. Azuma N, Ishikawa K, Hama Y, Hiraoka M, Suzuki Y, Nishina S. Early vitreous surgery for aggressive posterior retinopathy of prematurity. *Am J Ophthalmol* 2006;142:636-43.
55. Bhende P, Gopal L, Sharma T, Verma A, Biswas RK. Functional and anatomical outcomes after primary lens-sparing pars plana vitrectomy for Stage 4 retinopathy of prematurity. *Indian J Ophthalmol* 2009;57:267-71.
56. Capone A Jr, Trese MT. Lens-sparing vitreous surgery for tractional stage 4A retinopathy of prematurity retinal detachments. *Ophthalmology* 2001;108:2068-70.
57. Lakhanpal RR, Sun RL, Albini TA, Holz ER. Anatomical success rate after primary three-port lens-sparing vitrectomy in stage 5 retinopathy of prematurity. *Retina* 2006;26:724-8.
58. Capone A Jr, Trese MT. Stage 5 retinopathy of prematurity: then and now. *Retina* 2006;26:721-3.